

Artigo experimental

PESQUISA DE SARCOCISTOS DE *SARCOCYSTIS* SPP NA MUSCULATURA BOVINA. SURVEY OF *SARCOCYSTIS* SPP IN BOVINE MUSCLE

Gonçalves SP, Aragão KCG de, Takeda GKF.

Centro Educacional das Faculdades Metropolitanas Unidas .

RESUMO

Pesquisa realizada em 2014 teve como finalidade avaliar o grau de parasitismo de *Sarcocystis* spp. em diversos cortes de carnes bovinas adquiridas em açougues no município de São Paulo. Espécies de *Sarcocystis*, agentes da sarcocistose, são protozoários que se reproduzem sexuadamente no intestino dos hospedeiros definitivos produzindo os oocistos maduros que saem nas fezes; no bovino, um dos hospedeiros intermediários, os parasitas são encontrados nos músculos esqueléticos, cardíacos e tecido nervoso. Os bovinos podem ser parasitados por *S. hominis*, *S. hisurta* ou *S. cruzi*. Foram analisados, por microscopia óptica, diversos tipos de cortes de carne de boi como: coração, alcatra, acém, contra filé, coxão mole, coxão duro, patinho, filé mignon e picanha. A análise das carnes evidenciou a presença de cistos de *Sarcocystis* spp, em 100% das amostras pesquisadas.

Palavras chave: carne bovina, sarcocistose

SUMMARY

Research carried out in 2014 had intended to assess the degree of parasitism, by *Sarcocystis* spp, of various cuts of beef purchased in butcher shops in the city of São Paulo. Species of *Sarcocystis*, agents of sarcocystosis, are protozoa reproducing sexually in the intestine of the definitive host and producing mature oocysts in faeces; in the cattle, an intermediate host, the parasite is found in skeletal and heart muscles. Cattle may be parasitized by *S. hominis*, *S. hisurta* or *S. cruzi*. It were analyzed by optical microscopy, various types of cuts of beef. Meat analysis showed the presence of cysts of *Sarcocystis* spp, in 100% of the examined samples. Key words: beef, sarcocystosis

INTRODUÇÃO

Os parasitos do gênero *Sarcocystis*, esporozoários da família Sarcocystidae, filo Apicomplexa, são conhecidos há mais de 150 anos e foram encontrados parasitando uma grande variedade de hospedeiros como: peixes, répteis, aves e mamíferos que vivem em regiões de clima frio e em regiões tropicais.¹

Mais de 100 espécies diferentes de *Sarcocystis* ocorrem no mundo numa grande variedade de reservatórios (animais domésticos e silvestres), com relatos de alta prevalência, variando de 10 a 100%, no gado bovino. Na Tabela 1 estão sumarizados os hospedeiros definitivos e intermediários de *Sarcocystis hirsuta*, *Sarcocystis cruzi*, *Sarcocystis sui hominis*, *Sarcocystis tenella*, *Sarcocystis gigantea*, *Sarcocystis capracanis*,

Sarcocystis miescheriana, e *Sarcocystis neurona* que são espécies que parasitam animais domésticos.¹

Sarcocystis spp são protozoários intracelulares heteroxenos que exigem um hospedeiro intermediário (HI), geralmente a presa, para a fase assexuada de seu ciclo e um hospedeiro definitivo (HD), o predador, para a fase sexuada.

O ciclo sexuado ocorre nos enterócitos do predador resultando na eliminação de oocistos esporulados ou esporocistos nas fezes, os quais por sua vez infectam a presa quando são ingeridos.

O ciclo assexuado se inicia quando os esporocistos ingeridos se desencistam liberando esporozoítos, estas formas invadem células musculares onde se reproduzem por esquizogonia para formar os esquizontes. Ao término da esquizogonia há formação dos merozoítos que se encistam nos tecidos musculares e/ou no tecido nervoso formando os sarcocistos. No interior do sarcocisto, os merozoítos dividem-se em pares por endodiogonia formando os metrócitos, formas indiferenciadas que são tipicamente globulares, os metrócitos ao amadurecer vão dar origem aos bradizoítos que se apresentam em forma de meia lua.¹

O sarcocisto torna-se infectante para o hospedeiro definitivo somente quando os bradizoítos são formados; os esquizontes e os metrócitos não são infectantes. Após o hospedeiro definitivo ingerir tecidos infectados com sarcocistos contendo bradizoítos, estes se transformam diretamente em gametas masculino e feminino nos enterócitos, nestas células ocorre gametogonia e esporogonia com formação dos oocistos esporulados, fechando o ciclo entre 7 a 14 dias.

Os seres humanos podem servir de hospedeiro intermediário acidental para várias espécies de *Sarcocystis* apresentando sarcocistos nos tecidos, nestes casos o ciclo de vida destes parasitas e seus hospedeiros definitivos são desconhecidos. A maioria dos relatos de infecção de tecido humano com sarcocistos, descritos no Extremo Oriente, tem sido considerada uma infecção acidental.²

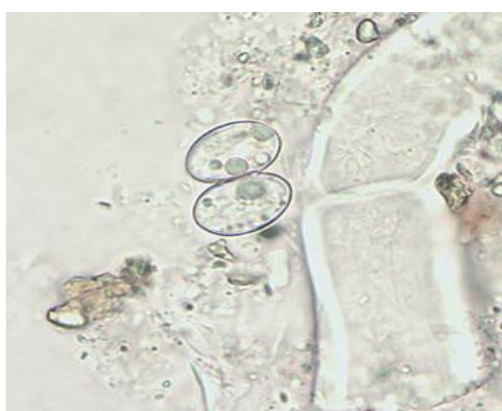Duas espécies: *Sarcocystis hominis* e *Sarcocystis suihominis* foram identificadas parasitando o homem, onde a primeira espécie tem como HI o gado bovino (*Bos taurus*) e a segunda o porco doméstico (*Sus scrofa*) (Tabela 1).

Sarcocystis hominis e *S. suihominis* são adquiridos quando o homem ingere carne crua de bovino e de suíno infectada por sarcocistos, respectivamente (DUBEY et al, 1989). (Figura 2). Os parasitas se reproduzem sexualmente no intestino humano, onde a infecção pode causar gastroenterite aguda; no entanto, a maioria das infecções por *S. hominis* e *S. suihominis* no homem é assintomática.

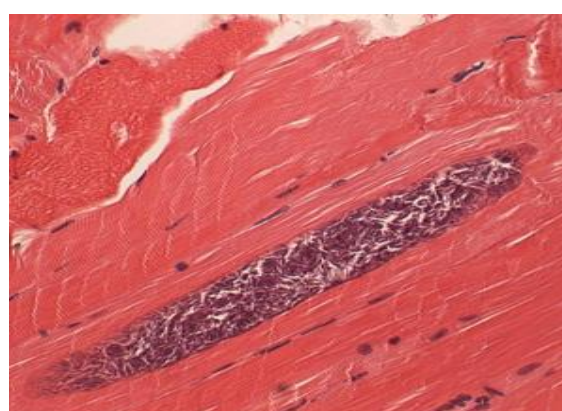
Tabela 1. Espécies de *Sarcocystis* parasitas do homem e dos animais domésticos (DUBEY et al, 1989)

Hospedeiro definitivo	Hospedeiro intermediário				
	Gado bovino	Ovino	Equino	Suíno	Roedor
Gatos	<i>S. hisurta</i>	<i>S. gigantea</i>		<i>S. porcifelis</i>	<i>S. muris</i>
Cães	<i>S. cruzi</i>	<i>S. tenella</i>	<i>S. bertrami</i> <i>S. fayeri</i>	<i>S. miescheriana</i>	
Humanos	<i>S. hominis</i>			<i>S. suihominis</i>	

O ciclo presa-predador pode ser iniciado com oocistos maduros (medindo 20x15 µm, contendo dois esporocistos, contendo cada um quatro esporozoítos) eliminados pelo homem (HD) através de suas fezes (Figura 1. A), o hospedeiro intermediário (bovino ou suíno) se infecta ingerindo oocisto maduro que contem os esporozoítos que fazem esquizogonia no tecido muscular formando os sarcocistos com inúmeros bradizoítos (Figura 1. B).



A



B

Figura 1. **A** - Oocisto esporulado de *Sarcocystis* sp em amostra fecal úmida; **B** -Sarcocisto com inúmeros bradizoítos no tecido muscular.

Fonte: http://www.cdc.gov/dpdx/images/sarcocystosis/Sarcocystis_1000x1_muscle.jpg

ESPECIFICIDADE PARA HOSPEDEIRO INTERMEDIÁRIO

Tanto *S. hominis* como *S. suihominis* são estenoxenos em relação ao HI, assim esporocistos de *S. hominis* são infectantes somente para bovinos e *S. suihominis* tem como HI os suínos.

Esporocistos de outras espécies como *S. ovifelis* e *S. ovicanis* infectam ovelhas, mas não bovinos ou caprinos e, esporocistos de *S. hirsuta* de gatos infectam bovinos e não ovelhas. No entanto, *S. cruzi* de cães pode infectar o bisão (*Bison bison*), o búfalo (*Bubalus bubalis*) e os bovinos (*Bos taurus*).³

Os seres humanos, também, funcionam como hospedeiros intermediários para várias espécies ainda não identificadas de *Sarcocystis* spp após ingerirem esporocistos excretados pelos predadores de primatas não humanos.¹

ESPECIFICIDADE PARA HOSPEDEIRO DEFINITIVO

Especificidade similar dos *Sarcocystis* spp pode ser verificada em relação ao HD. Desta maneira, coiotes e cães servem de hospedeiros definitivos para *S. cruzi*, mas não aos humanos e os gatos.

Os seres humanos, babuínos e macacos rhesus são os hospedeiros definitivos de *S. hominis*⁴ e os seres humanos, chimpanzés e rhesus e macacos cinomolgos podem servir de hospedeiros definitivos para *S. suihominis*. Nenhum outro hospedeiro definitivo foi identificado para *S. hominis* ou *S. suihominis*.¹

SARCOCISTOSE INTESTINAL EM HUMANOS

Com base em poucos dados na literatura, a sarcocistose intestinal em humanos foi encontrada em maior frequência na Europa do que outros continentes.¹

Amostras fecais examinadas de crianças na Polônia e na Alemanha, 10,4% e 7,3% apresentaram oocistos, respectivamente. Dos 1.228 aprendizes examinados, procedentes de Hanói-Haiphong do Viet Nam, que trabalharam na Eslováquia Central entre 1987 e 1989, 14 dos indivíduos (1,1%) estavam parasitados.⁵ De sete voluntários humanos que ingeriram carne crua contendo *S. hominis* seis excretaram esporocistos e dois destes desenvolveram diarreia.⁶

Após ingerir comer carne crua, um paciente da Espanha que apresentava desconforto abdominal e fezes pastosas foi diagnosticado com oocistos de *S. hominis* em suas fezes.⁷

No Tibete, sarcocistos de *Sarcocystis* foram detectados em 42,9% dos espécimes de carne examinadas do mercado e oocistos e esporocistos de *S. hominis* e *S. suihominis* foram encontrados em fezes de 21,8 % e 7% de 926 pessoas, respectivamente.⁸

SARCOSPORIDIOSE MUSCULAR EM ANIMAIS

Os animais domésticos e silvestres, hospedeiros intermediários de *Sarcocystis* spp se infectam ingerindo oocistos esporulados ou esporocistos maduros eliminados nas fezes

pelos hospedeiros definitivos do parasita. Com base na análise dos tecidos de animais em matadouros, verificou-se que, uma elevada percentagem de gado, em todo o mundo, está infectada com sarcocistos de *S. cruzi* (ciclo entre cão e gado) sendo a mais prevalente e mais fácil de identificar histologicamente.⁹

A maioria das lesões teciduais está associada às fases esquizogônicas das espécies do gênero *Sarcocystis* que são similares tanto em adultos como em bezerras. À necropsia observa-se emaciação, aumento generalizado dos linfonodos, petéquias por todo o tecido subcutâneo, serosas da cavidade torácica e abdominal, hemorragia sub-pleural e subpericárdica, aumento de fluido avermelhado nas cavidades pericárdica, torácica e abdominal. Áreas claras de aspecto multifocal, podendo ser mais extensas com aspecto marmóreo acentuando-se mais na musculatura dos glúteos. Microscopicamente observa-se anormalidades em linfonodos, músculo esquelético, cardíaco, pulmão, fígado, rins e cérebro. Degeneração das fibras musculares são observadas na musculatura esquelética variando de intensidade de um local para outro onde se observa edema, hemorragia e infiltração de células mononucleares, caracterizadas por linfócitos e macrófagos são encontradas em todos os órgãos. Em sua maioria, estas células são frequentemente observadas próximo de vasos sanguíneos. Nesta fase pode-se encontrar a formação de cistos em seu estágio inicial.¹⁰

A maioria dos estudos não diferenciam espécies de *Sarcocystis* encontrados em carne porque os sarcocistos de *S. hominis* (homem e gado) e de *S. hirsuta* (felinos e gado) são difíceis de distinguir exceto por microscopia eletrônica. No Brasil, 50 amostras de quibe cru, prato árabe preparada com carne crua, foram adquiridas de 25 restaurantes árabes em São Paulo e submetidas à análise para encontro de sarcocistos. Com base na estrutura da parede, 70%, 94 % e 92% destas amostras continham a forma encistada de *S. hominis*, *S. hirsuta* e *S. cruzi*, respectivamente.⁶

A prevalência de sarcocistos em suínos aparece baixa, de 3 a 36% em todo o mundo. *S. suihominis* foi mais prevalente na Alemanha do que a Áustria, mas pouca informação está disponível a partir de outros países. *S. suihominis* e *S. hominis* foram encontrados em suínos abatidos e gado criado no Japão.^{11,12}

TRANSMISSÃO DE ANIMAIS PARA OS SERES HUMANOS

Os seres humanos adquirem sarcocistose ou sarcosporidiose intestinal ao ingerir carne crua ou mal cozida de boi ou de porco contendo sarcocistos maduros de *S. hominis* e *S. suihominis*, respectivamente (Figura 2).

S. cruzi, espécie mais frequentemente encontrada no músculo de gado, infecta cães, mas não seres humanos, mas carne de várias espécies de animais domesticados pode ser

parasitada por sarcocistos infectantes para hospedeiros definitivos desconhecidos. Neste caso estão incluídos camelos, lhamas, búfalo, iaques e espécie de porco, *Sus scrofa*, não domesticado, além disto, carnes de muitos répteis, aves e espécies de mamíferos selvagens que abrigam sarcocistos são consumidas em várias partes do mundo, com consequências desconhecidas. Deste modo pode haver muitas fontes potenciais, mas desconhecidas de sarcosporidiose intestinal humana.⁴

Foram relatados parasitismos por *Sarcocystis* spp em pelo menos 100 casos humanos causando infecção muscular. Em tais casos, os seres humanos apresentaram a fase cística (sarcocisto) do parasita, funcionando deste modo como hospedeiros intermediários, eles provavelmente se infectaram pela ingestão de alimentos ou água contaminados com fezes de um predador de primatas não humanos envolvendo espécies desconhecidas de *Sarcocystis*. Alguns predadores conhecidos como gatos, cães e pítons podem excretar esporocistos infectantes contaminando alimentos ou água e, eventualmente infectar seres humanos.¹³

SINTOMAS

NO HOSPEDEIRO DEFINITIVO HUMANO

Voluntários humanos na Alemanha que ingeriram carne crua contendo sarcocistos de *S. hominis* se infectaram e eliminaram oocistos em suas fezes; um deles ficou doente apresentando sintomatologia transitória, que apareceram entre 3 a 6 h após a ingestão da carne e que durou cerca de 36 h; os sinais e sintomas incluíram: náuseas, dor de estômago e diarreia.⁸

Carne do búfalo experimentalmente infectado foi consumida por voluntários chineses que ingeriram de 1.567 a 14.740 sarcocistos de *S.hominis*. Sete dias após a ingestão apresentaram dor abdominal, distensão, diarreia aquosa e eosinofilia que cessaram espontaneamente sem tratamento em 4 semanas. Releva notar que o número de sarcocistos ingeridos foi extremamente alto e, raramente podem ser encontrados em carne naturalmente infectada.

Seis pessoas na Tailândia que supostamente ingeriram carne crua temperada de zebu (mas que possivelmente tinham comido uma variedade de outros produtos de origem animal) desenvolveram enterite segmentar necrotizante, exigindo intervenção cirúrgica. A histologia de amostras de intestino destes pacientes revelou estágios sexuais atribuídos ao *Sarcocystis* e bacilos Gram-positivos.¹⁵

NO HOSPEDEIRO INTERMEDIÁRIO ANIMAL

Duas semanas após bovinos e ovinos ingerirem esporocistos de *Sarcocystis*, eliminados por cães que foram alimentados com carne crua de bovino e de cordeiro, respectivamente, houve desenvolvimento de merozoítas nas células endoteliais de arteríolas e a temperatura corporal dos animais se elevou por um dia. Em aproximadamente 4 semanas após a ingestão dos esporocistos, ocorreu geração assexuada do parasita nas células endoteliais vasculares acompanhada de reação inflamatória aguda. A reação foi caracterizada por infiltração perivascular maciça de células mononucleares e hemorragia petequial associado com fraqueza, febre, aborto em animais grávidos e à morte.⁸

A gravidade da infecção é dependente do número de esporocistos ingeridos. Alguns animais não conseguem se recuperar totalmente da fase aguda, e a infecção se torna crônica caracterizada por inapetência, perda de peso, perda de pelo ou lã, pouco crescimento ou atrofiado, atrofia muscular, letargia e fraqueza. Exame histológico frequentemente revela miosite generalizada, incluindo glossite e inflamação do músculo cardíaco.⁸

DETECÇÃO E IDENTIFICAÇÃO DOS PARASITAS

O diagnóstico de infecção intestinal no homem, por *S. hominis* e *S. suihominis*, é obtido pelo encontro de oocistos com dois esporocistos ou mais frequentemente, esporocistos individuais nas fezes humanas. Os oocistos geralmente aparecem com dois esporocistos adjacentes com nenhuma parede aparente circunvizinha do oocisto. Os esporocistos contêm quatro esporozoítos e um corpo residual granular no *S. hominis* medem 9,3 µm por 14,7 µm, e as de *S. suihominis* 10,5 µm por 13,5 µm.¹ Por apresentarem tamanhos e morfologia semelhantes os esporocistos não podem ser distinguidos um do outro (Figura 1).

Quando o homem está parasitado com sarcocistos, estes, geralmente, são encontrados no músculo esquelético e músculo cardíaco, bem como em músculos da laringe, faringe e esôfago superior.¹⁶

Sarcocistos de *S. hominis* são microscópicos nos músculos do gado, enquanto as de *S. suihominis* são macroscópicos em músculos da espécie suína. Os cistos podem ser detectados por microscopia em cortes histológicos corados com hematoxilina-eosina (Fig.2). Foram identificados até 24 tipos de parede para 62 espécies; por exemplo, ambas as paredes de *S. hominis* e de *S. suihominis* são do tipo 10.¹

Métodos moleculares têm sido utilizados para a identificação das espécies *S. hirsuta*, *S. hominis* e, *S. cruzi* de gado e bison pelo sequenciamento dos produtos de PCR do gene 18S RNA ribossomal.¹⁶ Usando sequências de genes de rRNA 18S, foi verificado que o sarcocisto de búfalo é idêntico ao *S. hominis* (0,1% de diferença), indicando que várias

espécies de ruminantes servem como hospedeiros intermediários e potenciais fontes de infecção humana por este parasita, mas não foram utilizados ainda métodos moleculares para determinar a espécie de sarcocistos encontrados em tecidos humanos.

Pelo exposto verifica-se que a prevalência de *Sarcocystis* nos animais domésticos é alta em grande parte do mundo; sendo o gado bovino hospedeiro intermediário de três espécies deste gênero e, o consumo da carne bovina constituindo um dos principais hábitos alimentar entre nós, nos propusemos verificar o grau de infecção examinando os vários cortes de carnes bovinas comercializadas em açougues da cidade de São Paulo, SP.

MATERIAIS E MÉTODOS

Para a realização da pesquisa de sarcocistos, utilizaram-se variados cortes de carne bovina: coração, paleta, patinho, coxão mole, miolo de acém, coxão duro, filet mignon e picanha que foram adquiridos em açougues da cidade de São Paulo.

Os raspados das carnes foram obtidos com auxílio de bisturi, o material foi deixado em vidro relógio e diluído em água.

Duas gotas do material obtido foi colocado em lâmina de vidro com lamínula 24mm x 32mm e examinado em microscópio óptico.

De cada corte de carne foram analisadas no mínimo três lâminas. Alguns sarcocistos foram fotografados em objetivas de 10x e em 40x.

RESULTADOS E DISCUSSÃO

Em todas as amostras analisadas observaram-se sarcocistos de *Sarcocystis* spp. No coração bovino verificou-se maior quantidade do parasito, nos demais cortes de carnes foram observados diferentes graus de parasitismo (Tabela 1). Na Figura 3 são observados sarcocistos encontrados no coração (A) e na alcatra (B).

Tabela 1. Resultados da pesquisa de sarcocistos em carnes bovinas.

CORTES DE CARNE	POSITIVO	NEGATIVO
coração	++++	-
coxão duro	+++	-
coxão mole	+++	-
miolo de acém	++	-
paleta	++	-
patinho	++	-
filet mignon	++	-
picanha	+	-

LEGENDA:

++++	até 10 sarcocistos por lâmina
+++	6 sarcocistos por lâmina
++	4 sarcocistos por lâmina
+	2 sarcocistos por lâmina

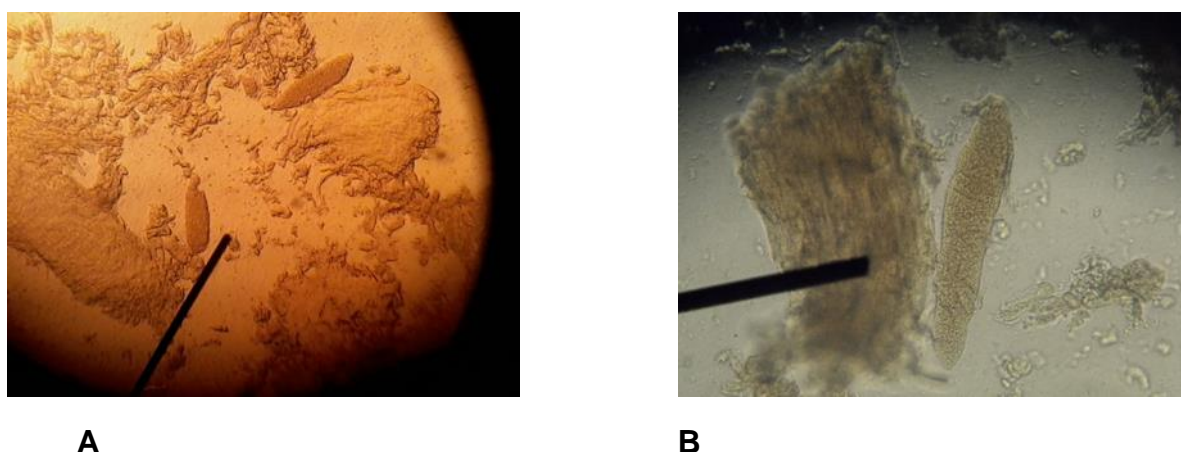


Figura 3. Microfotografia de sarcocistos: **A** - coração de boi (100x); **B**- alcatra (400x).

Os animais domésticos e silvestres são hospedeiros intermediários de várias espécies de *Sarcocystis*, nestes animais a forma cística, o sarcocisto, é encontrado pela análise dos tecidos musculares. Neste trabalho foram analisados vários cortes de carne bovina onde foram observados 100% de positividade para os sarcocistos.

Os sarcocistos têm características morfológicas distintas que auxiliam na identificação de espécies tais como o tamanho total, presença ou ausência de septos e sua morfologia ultraestrutural da parede cística. No entanto, estas características variam de acordo com a idade do sarcocisto, o tipo de célula do hospedeiro e os métodos de fixação. As paredes são coradas positivamente pela reação do ácido periódico-Schiff .¹

Os cistos podem ser identificados por microscopia eletrônica ou em cortes histológicos corados com hematoxilina-eosina pela análise da parede cística do parasita, já foram descritos até 24 tipos de parede para 62 espécies.¹

O gado bovino comporta-se como hospedeiro intermediário para *S. hisurta* cujo HD é o gato, *S. cruzi* o cão é o HD e *S. hominis* sendo o homem o HD. (Tabela 1). Deste modo, quando se encontra sarcocisto na musculatura bovina torna-se difícil fazer a identificação específica do parasita a não ser que se utilizem métodos histológicos apropriados.

A maioria dos estudos não diferenciam espécies de *Sarcocystis* encontrados em carne porque os sarcocistos de *S. hominis* (homem e gado) e de *S. hirsuta* (felinos e gado) são difíceis de distinguir exceto por microscopia eletrônica.

Segundo Van Knapen⁹ o gado bovino se apresenta infectado em elevada percentagem por *S. cruzi* (ciclo entre cão e gado) em todo o mundo, sendo a espécie mais prevalente e a mais fácil de identifica-la histologicamente.

Estudo realizado por Pena et al⁶ no Brasil, analisando kibe cru mostrou 100% de positividade. A análise da estrutura da parede dos sarcocistos encontrados mostrou que 70% dos sarcocistos era de *S. hominis*, 94% de *S. hominis* e 92% de *S. cruzi*.

Levando em consideração os resultados obtidos neste trabalho, nota-se que a contaminação por *Sarcocystis* spp possui expressiva incidência na carne bovina, oriundos de diversos locais.

CONCLUSÃO

Os resultados da pesquisa de sarcocistos em diversos cortes de carne bovina revelou alto grau de infecção nas carnes comercializadas no município de São Paulo.

O encontro de sarcocistos por microscopia óptica não permitiu a identificação específica do parasita.

Para diagnóstico específico torna-se necessária utilização de métodos moleculares ou método que permita a análise ultra estrutural da parede do sarcocisto.

REFERÊNCIAS

1. DUBEY JP, SPEER CA, FAYER R. Sarcocystosis of Animals and Man. Boca Raton, FL: CRC Press, 1–91, 1989, 143–144.
2. ARNESS MK, BROWN J, DUBEY JP, NEAFIE RC, GRANSTROM DE. An outbreak of acute eosinophilic myositis attributed to human *Sarcocystis* parasitism. Am. J. Trop. Med. Hyg., 61(4), 1999, pp. 548–553.
3. FAYER R, DUBEY JP, LEEK RG. Infectivity of *Sarcocystis* spp from bison, elk, moose, and cattle via sporocysts from coyotes. J. Parasitol. 1982. **68**: 681–685.
4. LEEK RG, FAYER R. Infectivity of *Sarcocystis* in beef and beef products from a retail food store. Proc. Helminthol. Soc. Wash. 1978. **45**: 135–136.
5. STRAKA S, SKRACIKOVA, J KONVIT, I, SZILAGYIOVA M, MICHAL M. *Sarcocystis* species in vietnamese workers. Cesk. Epidemiol. Mikrobiol. Immunol. 1991. **40**: 204–208.
6. Pena HF, OGASSAWARA S, SINHORINI IL. Occurrence of *Sarcocystis* species in raw kibbe of cattle, from Arabian food establishments in the city of São Paulo, Brazil, and experimental transmission to humans. J. Parasitol. 2001. **87**: 1459-1465.
7. CLAVEL A, DOIZ O, VAREA M, MORALES S, CASTILLO FJ, RUBIO MÇ, GOMEZ-LUS. R. Molestias abdominales y heces blandas en consumidor habitual de carne de vacuno poco cocinada. Enferm. Infec. Microbiol. Clin. 2001. **19**: 29–30.
8. FAYER R. *Sarcocystis* spp. In human infections. Clinical Microbiology Reviews, 2004. 17(4): 894-902.
9. VAN KNAPEN F, BOUWMANN D, GREVE E. Study on the incidence of *Sarcocystis* spp. in dutch cattle using various methods. Tijdschr. Diergeneesk. 1987. **112**:1095–1100.

10. LOPES CGW. O Gênero *Sarcocystis* (Lankester, 1882) (Apicomplexa: Sarcocistidae), uma questão a ser reavaliada no Brasil. *Revista Brasileira de Parasitologia Veterinária*, 2004. 13(1): 14-6.
11. SAITO M, SHIBATA Y, OHNO A, KUBO M, SHIMURA K, ITAGAKI H. *Sarcocystis sui hominis* detected for the first time from pigs in Japan. *J. Vet. Med. Sci.* 1998, **60**:307–309.
12. SAITO M, SHIBATA Y, KUBO M, SAKAKIBARA I, YAMADA A, ITAGAKI H. First isolation of *Sarcocystis hominis* from cattle in Japan. *Jpn. J. Vet. Med. Sci.* 1999, **61**:307–309.
13. KAN, SP. A review of sarcocystosis with special reference to human infection in Malaysia. *Trop. Biomed.* 1985. **2**: 167–175.
14. BUNYARATVEJ S, BUNYAWONGWIROJ P, NITIYANANT P. Human intestinal sarcosporidiosis: report of six cases. *Am. J. Trop. Med. Hyg.* 1982. **31**:36–41.
15. LELE V R, DHOPAVKAR PV, KHER A. *Sarcocystis* infection in man. *Indian J. Pathol. Microbiol.* 1986. **29**: 87–90.
16. FISCHER S, ODENING K. Characterization of bovine *Sarcocystis* species by analysis of their 18S ribosomal DNA sequences. *J. Parasitol.* 1998. **84**: 50–54.